




Presentación de caso

Abordaje neuropsicológico en un paciente con oligodendroglioma temporal izquierdo

Neuropsychological Approach in a Patient with Left Temporal Oligodendroglioma

Aldo Antonio-Cruz¹ 

Belén Prieto-Corona¹ 

Carlos Alberto Serrano-Juárez¹  

¹Universidad Nacional Autónoma de México (UNAM). Ciudad de México, México.

Recibido: 17/1/2021
Aceptado: 3/12/2021

RESUMEN

Introducción: Los oligodendrogliomas surgen en la sustancia blanca subcortical con extensión a la corteza de los hemisferios cerebrales, su frecuencia en población pediátrica se encuentra alrededor del 1-2 % de todas las neoplasias del sistema nervioso central.

Objetivo: Determinar las principales alteraciones cognitivas pre- y posquirúrgico en un caso de oligodendroglioma temporal izquierdo.



Presentación del caso: Se presenta la evaluación neuropsicológica pre- y posquirúrgica de un paciente masculino de once años con oligodendroglioma en lóbulo temporal izquierdo. En la valoración posquirúrgica, después de dos semanas de la cirugía se encontraron mejorías en razonamiento fluido no verbal, sin embargo, fueron evidentes las dificultades mnésicas en los procesos de almacenamiento y evocación y fallas ejecutivas, específicamente en memoria de trabajo.

Conclusiones: La evaluación neuropsicológica en los procedimientos quirúrgicos cerebrales permite conocer el estado de los procesos cognoscitivos, conductuales, emocionales y adaptativos, antes y después de la cirugía, representando las bases para el diseño de programas de intervención específicos, económicos y ecológicos con el fin de mejorar la calidad de vida de los pacientes y sus familias.

Palabras clave: oligodendroglioma; neuropsicología; pruebas neuropsicológicas; niños.

ABSTRACT

Introduction: Oligodendrogliomas arise in the subcortical white matter with extension to the cortex of the brain hemispheres. Its frequency in the pediatric population is about 1-2% of all CNS neoplasms.

Objective: Determine the main pre and postsurgical cognitive disorders in a case of left temporal oligodendroglioma.

Case study: The pre and post-surgical neuropsychological assessment of an 11-year-old male patient with left temporal oligodendroglioma is presented. In the post-surgical assessment two weeks after surgery, improvements in fluid non- verbal reasoning was found; however, amnesic difficulties in the storage and recall processes and executive failures were evident, specifically in working memory.

Conclusions: Neuropsychological assessment in brain surgical procedures allows knowing the state of adaptive, emotional, behavioral, and cognitive processes before and after surgery, representing the bases for the design of economic and ecological specific intervention programs to improve patients and their families' quality of life.

Key words: oligodendroglioma; neuropsychology; neuropsychological tests; children.

Introducción

El oligodendroglioma y el oligoastrocitoma mixto constituyen el 5-20 % de todos los tumores gliales en adultos, presentando un pico de incidencia entre la cuarta y la sexta



Este material es publicado según los términos de la Licencia Creative Commons Atribución–NoComercial 4.0. Se permite el uso, distribución y reproducción no comerciales y sin restricciones en cualquier medio, siempre que sea debidamente citada la fuente primaria de publicación.

décadas de la vida. Los tumores de bajo grado son los que se presentan en población pediátrica pero su frecuencia en esta población se encuentra alrededor del 1-2 % de todas las neoplasias del sistema nervioso central (SNC), por lo que los reportes de casos de oligodendrogliomas en niños son esporádicos.⁽¹⁾

Los signos y síntomas son heterogéneos y dependen de la localización y progresión del tumor, no obstante, los pacientes pueden presentar crisis epilépticas y alteraciones cognitivas así como signos de aumento de la presión intracraneal.⁽²⁾ Este tipo de tumores surgen en la sustancia blanca subcortical con extensión a la corteza de los hemisferios cerebrales, predominantemente en los lóbulos frontales. Sin embargo, pueden presentarse en todo el SNC, incluidos la región infratentorial y la médula espinal. En el examen histológico, un oligodendroglioma es moderadamente celular y las células tumorales tienen núcleos uniformemente redondos y homogéneos, con una apariencia llamada de *panal de abeja* o *huevo frito*. Además, pueden presentar microcalcificaciones y degeneración quística.⁽³⁾

La clasificación de los tumores del SNC realizada en el 2007 por la Organización Mundial de la Salud [OMS] se enfoca principalmente en la apariencia histológica que se asocia al pronóstico. Además, con los avances en biología tumoral, en 2016 esta clasificación se cambió para incorporar marcadores moleculares, así como similitudes histológicas para favorecer el adecuado diagnóstico diferencial.^(4,5) En este sentido, se ha encontrado que los pacientes con oligodendroglioma de bajo grado tienen un rango de supervivencia de entre 10 a 17 años y una tasa de supervivencia de aproximadamente cinco años. Datos recientes muestran que las mutaciones del gen IDH1 y la pérdida combinada de los cromosomas en 1p y 19q son factores de prevalencia en tumores oligodendrogliales anaplásicos. Para los tumores oligodendrogliales anaplásicos sin pérdida de 1p/19q, la mediana de supervivencia es de 2 a 3 años, mientras que la supervivencia es mayor, de 6 a 7 años, en los tumores con pérdida combinada de 1p y 19q, probablemente porque muestran mejor respuesta a la quimioterapia (QT) o radioterapia (RT).⁽²⁾

Aproximadamente el 74 % de los niños con tumores malignos del SNC logran una supervivencia de cinco años, y entre el 5 % y el 40 % de los supervivientes presentan alteraciones neuropsicológicas en atención, velocidad de procesamiento, funcionamiento ejecutivo y memoria, afectando la calidad de vida de los pacientes y sus familias.⁽⁶⁾ La supervivencia global únicamente contempla el número de pacientes que están vivos durante un cierto número de años después del tratamiento,⁽⁷⁾ pero resulta necesario documentar el perfil neuropsicológico de los pacientes a lo largo de su evolución clínica, no solo incluyendo variables cognitivas, sino también conductuales, emocionales, adaptativas y de la calidad de vida, ya que todas estas variables influyen en la evolución del paciente así como en su familia.

Con respecto a los tratamientos, se reconoce la relevancia de la intervención quirúrgica (IQ) para la verificación de la histología de la lesión y el alivio de los signos y síntomas en pacientes que padecen una lesión con efecto de compresión, pero hasta ahora no hay suficiente evidencia que apoye la hipótesis de mejora del pronóstico, aunque se sabe que la resección completa mejora la supervivencia en comparación con resecciones



parciales. Los estudios sobre RT en gliomas de alto y bajo grado sugieren que los oligodendrogliomas a diferencia de los astrocitomas son más sensibles a la radiación, además se ha encontrado mayor eficacia cuando se combina IQ con RT, con un beneficio en la supervivencia de pacientes con déficit neurológico o para quienes la cirugía se limitó a biopsia o resección parcial.^(8,9)

El objetivo del siguiente estudio fue determinar las principales alteraciones cognitivas pre- y posquirúrgicas en un caso de oligodendroglioma temporal izquierdo.

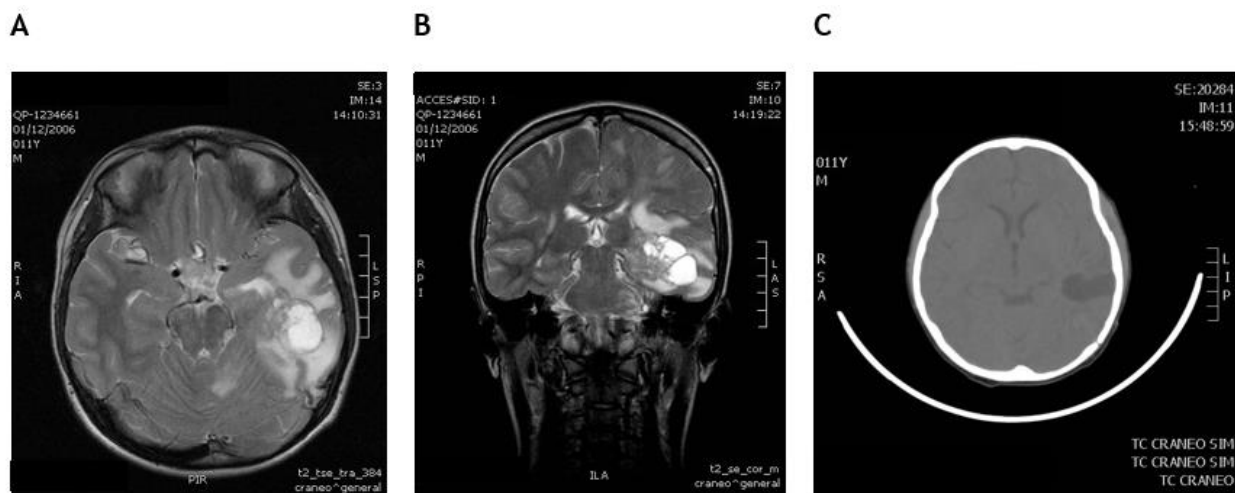
Consideraciones éticas

Los padres de los pacientes otorgaron una firma de conformidad sobre las evaluaciones, estudios y procedimientos pre y posquirúrgicos, mediante una carta de consentimiento informado intrahospitalario.

Presentación de caso

Paciente masculino de once años y ocho meses de edad, que inició con dos crisis tónico-clónicas generalizadas, con pérdida del estado de alerta y del control de esfínteres, presencia de auras gastrointestinales, vómito, cefalea, paresia y desorientación. Acudió a evaluación médica, se le realizó estudio de imagen por resonancia magnética (IRM), encontrando tumor temporal izquierdo adyacente a región hipocampal, de aspecto quístico. En la figura 1 se pueden ver las imágenes de la RM. Después de un mes y medio de evolución clínica y con protocolo de estudio completo, se decide intervenirlo quirúrgicamente.





Nota: Estudio de IRM (prequirúrgico) con cortes axial (A) y coronal (B) ponderados en T2, donde es posible observar una lesión compleja multicéntrica, con afectación del pedúnculo mesencefálico izquierdo con extensión a lóbulo temporal e ínsula, las lesiones tienen un comportamiento heterogéneo, se diseminan predominantemente por sustancia blanca y se observa edema. También, se muestra estudio de TAC (posquirúrgico) en corte axial (C), donde se observa presencia de encefalomalacia en el lecho quirúrgico y disminución considerable de edema periférico. De acuerdo con el estudio histopatológico, se reporta que el tejido fue consistente con un oligodendroglioma anaplásico grado III.

Fig. 1 - Estudios de neuroimagen pre- y posquirúrgicos.

Resumen de la historia clínica

El paciente fue producto de la primera gesta, con una duración de nueve meses, no se reporta amenaza de aborto, enfermedades médicas, consumo de medicamentos, exposición a rayos X o consumo de drogas durante la gestación. El embarazo fue normo-evolutivo. Los datos del nacimiento son imprecisos ya que el parto se llevó a cabo con ayuda de partera, solo se refiere que lloró y respiró inmediatamente al nacer y no se presentaron complicaciones. Su alimentación fue al seno materno sin problemas de succión ni reflujo y se incluyeron productos sólidos a partir de los seis meses. La información de los hitos del desarrollo otorgada por la madre resultó inconsistente, ya que hubo confusión entre la información personal de sus distintos hijos. Se reporta que el paciente siempre se había caracterizado por ser sano. Al momento de la evaluación, había concluido su educación primaria y su transición a secundaria estaba en pausa debido a su padecimiento. A lo largo de la historia escolar su rendimiento escolar era bajo debido a que no aprendía con facilidad. Comenzó a leer, escribir y contar a los siete años; a decir de la madre, la lectura del paciente era lenta e imprecisa, al escribir confundía algunas letras y, con respecto a su desempeño en aritmética, reportaba dificultad al multiplicar y dividir.

En la evaluación neuropsicológica pre- y posquirúrgica se exploraron los procesos de atención, memoria y funciones ejecutivas con el Neuropsi Atención y memoria.⁽¹⁰⁾ Pasadas dos semanas de la cirugía, en la evaluación posquirúrgica, se aplicó la escala WISC-IV⁽¹¹⁾ para obtener su puntuación de coeficiente intelectual así como evaluar sus

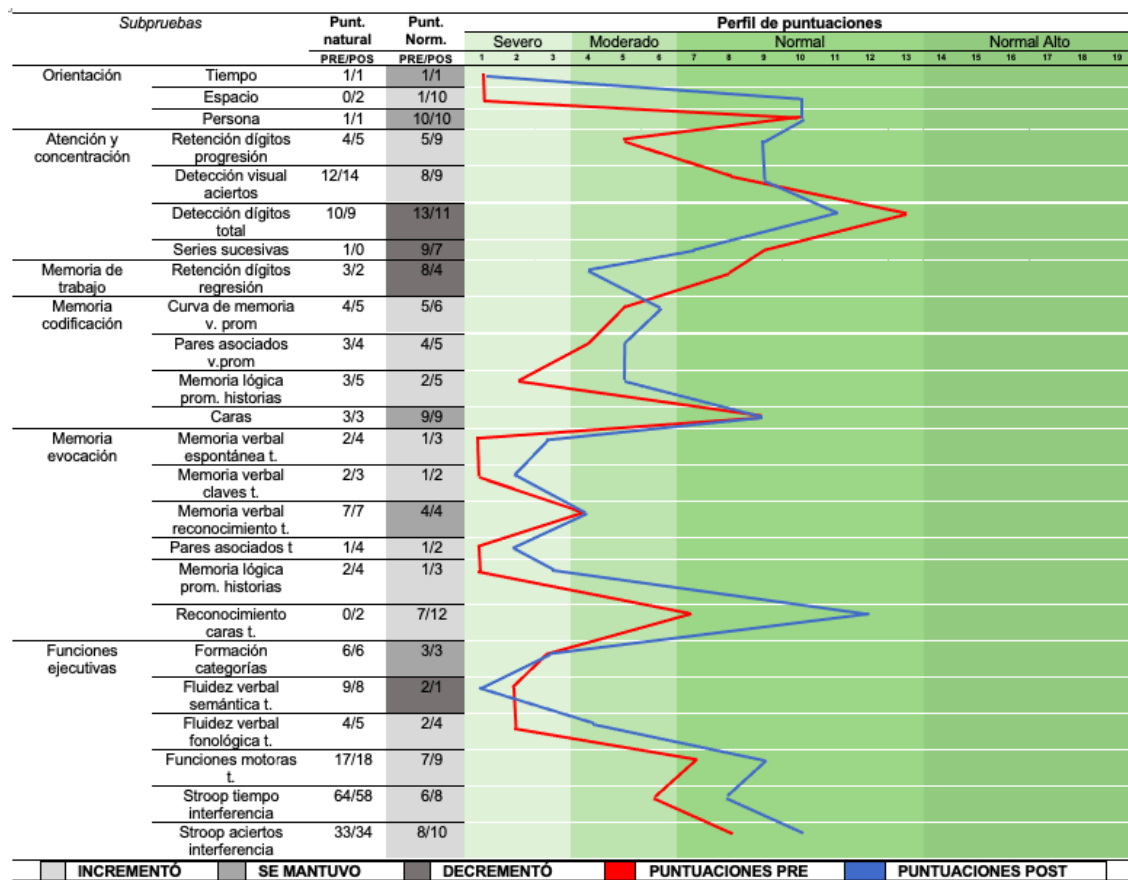


Este material es publicado según los términos de la Licencia Creative Commons Atribución-NoComercial 4.0. Se permite el uso, distribución y reproducción no comerciales y sin restricciones en cualquier medio, siempre que sea debidamente citada la fuente primaria de publicación.

habilidades intelectuales generales con los índices de comprensión verbal y razonamiento perceptual, y sus habilidades de procesamiento cognoscitivo con los índices de memoria de trabajo y velocidad de procesamiento.

Resultados

En la figura 2 se muestra el perfil pre- (línea roja) y posquirúrgico (línea azul) del rendimiento del paciente en la prueba Neuropsi. Se puede observar, una mejoría del rendimiento cognoscitivo en subpruebas de memoria (codificación y evocación) y funciones ejecutivas (a excepción de fluidez verbal, en la que tuvo un retroceso). La única subprueba en la que se observó una disminución, de por lo menos una desviación estándar con respecto a la medición inicial, fue retención de dígitos en regresión.



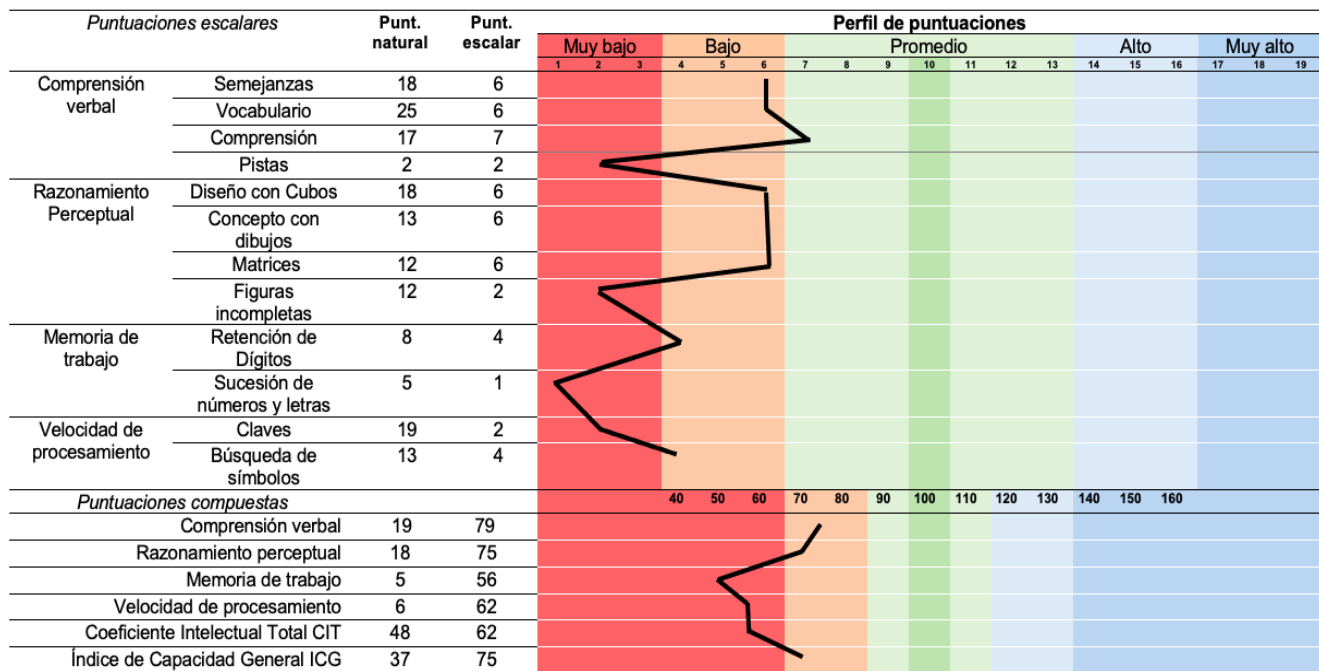
Nota: Las puntuaciones normalizadas tienen una media de 10 y una desviación estándar de 3.

Fig. 2 - Perfil del funcionamiento cognoscitivo y ejecutivo obtenido del desempeño en NEUROPSI.



Este material es publicado según los términos de la Licencia Creative Commons Atribución–NoComercial 4.0. Se permite el uso, distribución y reproducción no comerciales y sin restricciones en cualquier medio, siempre que sea debidamente citada la fuente primaria de publicación.

En la figura 3 se puede apreciar el perfil del funcionamiento cognoscitivo obtenido de su desempeño en WISC-IV, aplicado después de la intervención quirúrgica. Se calculó el ICG dado que el CIT no fue interpretable porque el paciente obtuvo una diferencia muy grande (≥ 23 puntos) entre la puntuación menor y la mayor de los índices que lo componen, por lo que no refleja de manera fidedigna su capacidad intelectual. En la mayoría de las subpruebas, el paciente obtuvo puntuaciones que se ubicaron por debajo del rango normal, a excepción de la subprueba Comprensión, donde obtuvo un puntaje promedio.



Nota: Las puntuaciones escalares tienen una media de 10 y una desviación estándar de 3 y las compuestas tienen una media de 100 y una desviación estándar de 15.

Fig. 3 - Perfil del funcionamiento cognoscitivo obtenido del desempeño en WISC-IV.

Finalmente, en la figura 4 es posible observar los índices clínicos que se pudieron calcular con base en las puntuaciones anteriores, los cuales se ubican por debajo del rango normal, destacando el razonamiento fluido no verbal como una fortaleza personal y la memoria a corto plazo como una debilidad personal.



Puntuaciones escalares	Punt. natural	G. clínico Unitario	Punt. Escalar	Perfil de puntuaciones											
				Muy bajo	Bajo	Promedio	Alto	Muy alto							
				40	55	70	85	100	115	130	145	160			
Procesamiento visual (Gv)	8	INTERP.	67												
Razonamiento fluido no verbal (Gf-no verbal)	12	INTERP.	77												
Razonamiento fluido verbal (Gf-verbal)	8	INTERP.	66												
Conocimiento léxico (Gc-VL)	8	INTERP.	68												
Memoria a corto plazo (Gsm-MW)	5	INTERP.	56												

Nota: Las puntuaciones compuestas tienen una media de 100 y una desviación estándar de 15.

Fig. 4 - Perfil del funcionamiento cognoscitivo con base en población clínica.

Hallazgos neuropsicológicos

De acuerdo con el rendimiento del paciente en la evaluación neuropsicológica se pueden mencionar los hallazgos neuropsicológicos que se describen a continuación.

Presentación y conducta. Paciente con edad aparente a la cronológica, en adecuadas condiciones de higiene y aliño al momento de la evaluación. Durante las valoraciones pre- y posquirúrgica se mostró dispuesto y cooperativo ante las distintas subpruebas.

Orientación. El paciente se encontraba desorientado en tiempo y espacio antes de la cirugía, lo cual era comprensible por el tiempo de hospitalización; no obstante, su orientación espacial mejoró después de la cirugía. La orientación personal estuvo preservada antes y después de la intervención.

Atención. En la valoración prequirúrgica mostró algunas dificultades para mantener su atención ante estímulos auditivos; después de la cirugía demostró una adecuada capacidad para dirigir, focalizar y mantener su atención. Su atención selectiva y sostenida resultaron adecuadas, ya que fue capaz de inhibir estímulos distractores para resolver eficazmente tareas de detección de estímulos. Su capacidad atencional mejoró, pasó de retener cuatro dígitos a cinco dígitos después de la cirugía, lo cual lo ubicó en un rango promedio con respecto a su grupo etario.

Lenguaje. Su lenguaje expresivo se mantuvo fluente, con una prosodia adecuada, sin problemas al articular y con un contenido informativo apropiado pero muy limitado y concreto ante el interrogatorio. Con respecto a su lenguaje comprensivo posterior a la cirugía, el paciente demostró tener un almacén lexical disminuido. De igual forma, tuvo dificultades al comprender órdenes complejas; no obstante, al darle instrucciones sencillas su desempeño fue adecuado. Finalmente, su lenguaje pragmático fue adecuado, respondió adecuadamente al lugar y la actividad en la que estaba, hacía contacto visual y sus gestos fueron congruentes con las situaciones.

Memoria. Con respecto a su memoria a corto plazo, la codificación de textos mejoró después de la cirugía, sin embargo, su rendimiento en este proceso permaneció por debajo de la media, logrando referir el 31 % de las historias. En el proceso de evocación, su desempeño mnésico verbal disminuyó, recuperando únicamente el 25 % de la información.



Este material es publicado según los términos de la Licencia Creative Commons Atribución-NonComercial 4.0. Se permite el uso, distribución y reproducción no comerciales y sin restricciones en cualquier medio, siempre que sea debidamente citada la fuente primaria de publicación.

Es importante mencionar que estas dificultades para evocar información de manera espontánea y mediante asociaciones semánticas se explicarían por sus dificultades para codificar la información. En la subprueba (pre- y posquirúrgica) de aprendizaje de palabras y pares de palabras, obtuvo curvas de memoria ascendentes, lo que indica que se beneficia de la repetición constante de información, sin embargo, su capacidad de codificación se encuentra por debajo del rango normal. En la memoria a largo plazo, los procesos de almacenamiento y recuperación fueron deficientes, ya que obtuvo puntajes bajos en la tarea de vocabulario y pistas, en las que el paciente tenía que definir e identificar conceptos, lo cual requiere de conocimientos aprendidos formalmente, que indican un nivel de inteligencia cristalizada que, en este caso, fue baja.

Percepción. Respecto a la percepción auditiva y visual, se puede decir que fueron adecuadas, ya que discriminó, identificó y reconoció los distintos estímulos del ambiente y propios del lenguaje y estímulos visuales. En la valoración posquirúrgica, su habilidad visuconstructiva fue inadecuada, por presentar algunas dificultades al analizar e integrar un conjunto de patrones geométricos presentados en modelo.

Funcionamiento ejecutivo. Con respecto a la evaluación posquirúrgica, la abstracción verbal y no verbal fue inadecuada, pues el paciente presentó dificultades para encontrar semejanzas y formar categorías de elementos presentados. Su velocidad de procesamiento de estímulos visuales fue baja tanto al copiar rápidamente símbolos que se relacionan con un número usando una clave, como al identificar la presencia o ausencia de símbolos bajo la demanda del tiempo. En la evaluación prequirúrgica, se registró una evocación de nueve nombres de animales y cuatro palabras con 'p' en un minuto, mientras que, en la post- fueron ocho y cinco, respectivamente, lo cual refleja una fluidez verbal muy baja, y una disminución de su rendimiento en la segunda valoración, al intentar evocar palabras semánticamente relacionadas. La memoria de trabajo es la función ejecutiva más alterada, representando una debilidad personal, el paciente fue incapaz de retener y manipular de manera conjunta más de dos dígitos para después recuperarlos inversamente. Finalmente, a lo largo de la evaluación, mostró una motivación adecuada, demostrando el interés necesario para realizar las tareas propuestas. En cuanto al juicio social, fue capaz de comprender diversas situaciones sociales, esta función representa una fortaleza personal.

Capacidad intelectual. El paciente obtuvo una puntuación de ICG de 75, la cual se interpreta como límite con respecto a su grupo etario. Se identificaron habilidades que representan fortalezas personales para procesar estímulos verbales (relacionados con el razonamiento de información previamente aprendida), y no verbales (referentes al procesamiento de estímulos visuales para la resolución de problemas). Por otro lado, las debilidades personales se presentaron en actividades donde estaban implicadas su memoria de trabajo y velocidad de procesamiento, ya que obtuvo un bajo rendimiento tanto al retener, mantener y manipular información, como al realizar tareas cognitivas de manera fluida y automática, especialmente cuando está bajo presión manteniendo su atención enfocada y concentración.



Motricidad. Con respecto a la motricidad fina, su dominancia manual establecida fue diestra, se observó un adecuado agarre del lápiz y facilidad para manipular los cubos. En su motricidad gruesa, no se reportaron dificultades para mantenerse en pie y caminar, se observó adecuada fuerza en extremidades al cambiar de postura.

Conclusión diagnóstica. De acuerdo con las pruebas aplicadas se puede concluir que, después de la cirugía, el paciente mostró fortalezas personales en razonamiento fluido no verbal a diferencia del verbal, y debilidades personales de predominio mnésico (almacenamiento y evocación) y ejecutivo (memoria de trabajo). Si bien se reportan dificultades académicas antes de los síntomas cognoscitivos asociados al tumor, las alteraciones cognoscitivas, de predominio lingüístico, mnésico y del funcionamiento ejecutivo, que se presentan en lesiones del lóbulo temporal, resultan consistentes con el perfil del paciente.

Discusión

En este caso fue posible valorar al paciente formalmente antes y después de la cirugía, si bien este abordaje es el más recomendado para trabajar en el ámbito clínico, a veces resulta complicado lograrlo con todos los pacientes, no obstante, ofrecería la oportunidad de reportar el perfil neuropsicológico de acuerdo con las características histológicas y localización de la lesión.

Se ha descrito el estado neuropsicológico pre- y posquirúrgico de adultos intervenidos por gliomas, encontrando que aproximadamente el 60 % de los pacientes con tumor en el lóbulo temporal izquierdo y el 40 % en el lóbulo temporal derecho, muestran un decremento significativo en al menos un dominio neuropsicológico (de entre los cuales, se encuentra la atención, memoria verbal, velocidad de procesamiento y funcionamiento ejecutivo), los dominios mayoritariamente afectados en ambos pacientes fueron los de memoria verbal y el funcionamiento ejecutivo. Los pacientes con tumor temporal izquierdo muestran un rendimiento menor que los pacientes con tumor temporal derecho en los dominios de memoria verbal y denominación.⁽¹²⁾ De igual forma, en un estudio prospectivo se reportaron los hallazgos neuropsicológicos posquirúrgicos de 32 pacientes pediátricos intervenidos quirúrgicamente de gliomas de bajo grado, con un seguimiento de hasta seis años después de la cirugía, se encontraron dificultades en atención, memoria verbal, velocidad de procesamiento, memoria de trabajo y funcionamiento motor.⁽¹³⁾ Si bien se encuentra variabilidad en las características de la población clínica, los resultados histopatológicos de la lesión y las alteraciones cognoscitivas reportadas resultan consistentes con el perfil neuropsicológico del paciente.

Es importante considerar que, a pesar de realizar una evaluación posquirúrgica temprana, se observaron mejorías en algunos procesos cognoscitivos lo que sugiere la



posibilidad de encontrar un mejor desempeño en una evaluación de seguimiento. Además, realizar una evaluación formal, a diferencia de una breve, permitió conocer los procesos específicos en los cuales hubo cambios después de la cirugía, lo cual brinda la oportunidad de diseñar programas de rehabilitación específicos, económicos y ecológicos para los pacientes y que, en este caso, se podrían realizar actividades de predominio visual para rehabilitar las funciones mnésicas, incluyendo la memoria de trabajo. Aunque permanece latente la necesidad de generar evidencia mediante la evaluación formal sobre el estado neuropsicológico del paciente pediátrico con tumor cerebral y las implicaciones de este padecimiento oncológico sobre su calidad de vida y la de su familia.

La evaluación neuropsicológica se ha caracterizado como la herramienta más importante para documentar el perfil cognoscitivo, conductual, emocional y adaptativo de los pacientes pediátricos con lesiones cerebrales, pues permite conocer el nivel basal de los diferentes dominios antes del tratamiento oncológico de elección y brindar un seguimiento del estado neuropsicológico a lo largo de la evolución clínica del paciente. Si bien se ha estudiado el perfil neuropsicológico de los pacientes con tumores cerebrales, encontrando alteraciones cognoscitivas principalmente en los procesos atencionales, mnésicos y ejecutivos, resulta necesario generar evidencia sobre otras variables neuropsicológicas, como el funcionamiento conductual, emocional y adaptativo, que será de suma importancia para el diseño de programas integrales de rehabilitación neuropsicológica en estos pacientes, ya sea multidominio o trabajando solo uno, pero el hecho de rehabilitar las debilidades cognoscitivas a partir de las fortalezas garantizará la disminución de problemas conductuales y emocionales, las dificultades adaptativas y, por ende, mejorará la calidad de vida de los pacientes y sus familias.

Conclusiones

Se presentó un caso clínico de un paciente pediátrico con oligodendroglioma temporal izquierdo, el cual fue evaluado su estado cognoscitivo pre- y posquirúrgico, se encontraron mejorías en su funcionamiento ejecutivo, principalmente en su control inhibitorio, razonamiento visual y juicio social, no obstante, su capacidad de memoria de trabajo disminuyó después de la cirugía. La evaluación neuropsicológica brinda la posibilidad de tener un seguimiento a lo largo de la evolución clínica del paciente, además permite evaluar el efecto de la cirugía sobre los diferentes procesos cognoscitivos que tienen relación con la funcionalidad del paciente y su calidad de vida.



Referencias bibliográficas

1. Moreno-Jiménez S, Alonso-Vanegas M, Bramasco A, García-Pastor C, Terrazo-Lluch J, Tena M, *et al.* Oligodendrogliomas en el Instituto Nacional de Neurología y Neurocirugía: Comportamiento biológico en una población definida. Arch Neurociencias. 2005;10(3):140-5.
2. Wesseling P, Bent M Van Den, Perry A. Oligodendroglioma: pathology, molecular mechanisms and markers. Acta Neuropathol. 2015;129:809-27. DOI: <https://doi.org/10.1007/s00401-015-1424-1>
3. Engelhard HH, Stelea A, Cochran EJ. Oligodendroglioma: pathology and molecular biology. Surg Neurol. 2002;58(2):111-7. Disponible en: <https://linkinghub.elsevier.com/retrieve/pii/S0090301902007516>
4. Louis DN, Perry A, Reifenberger G, von Deimling A, Figarella-Branger D, Cavenee WK, *et al.* The 2016 World Health Organization Classification of Tumors of the Central Nervous System: a summary. Acta Neuropathol. 2016;131(6):803-20. Disponible en: <http://link.springer.com/10.1007/s00401-016-1545-1>
5. Sinning M. Clasificación de los tumores cerebrales. Rev Médica Clínica Las Condes. 2017;28(3):339-42. Disponible en: <https://linkinghub.elsevier.com/retrieve/pii/S0716864017300597>
6. Walsh KS, Paltin I. Neuropsychological Effects of Pediatric Brain Tumors and Associated Treatment. En: Mucci G, Torno L, editores. Handbook of Long Term Care of The Childhood Cancer Survivor. Boston, MA: Springer US; 2015. p. 249-62. Disponible en: <http://www.springer.com/series/11701>
7. Dang M, Phillips PC. Pediatric Brain Tumors. Contin Lifelong Learn Neurol. 2017;23(6):1727-57. Disponible en: <https://journals.lww.com/00004397-201205230-00010>
8. Van Den Bent M, Bromberg J. Anaplastic oligodendroglial tumors. En: Handbook of Clinical Neurology. Elsevier B.V.; 2012. p. 467-84. DOI: [10.1016/B978-0-444-53502-3.00003-3](https://doi.org/10.1016/B978-0-444-53502-3.00003-3)
9. Van Den Bent M, Bromberg J, Buckner J. Low-grade and anaplastic oligodendroglioma. En: Handbook of Clinical Neurology. Elsevier B.V.; 2016. p. 361-80. DOI: [10.1016/B978-0-12-802997-8.00022-0](https://doi.org/10.1016/B978-0-12-802997-8.00022-0)
10. Ostrosky F, Gómez E, Ardila A, Rosselli M, Matute E, Pineda D. NEUROPSI Atención y Memoria. Manual Moderno; 2003.
11. Weschler D. Escala Wechsler de Inteligencia para niños IV. Manual Moderno; 2007.



12. Noll KR, Weinberg JS, Ziu M, Benveniste RJ, Suki D, Wefel JS. Neurocognitive Changes Associated With Surgical Resection of Left and Right Temporal Lobe Glioma. *Neurosurgery*. 2015;77(5):777-85. Disponible en: <https://academic.oup.com/neurosurgery/article/77/5/777/2452167>
13. Heitzer AM, Raghobar K, Ris MD, Minard CG, Gragert MN, Stancel HH, *et al.* Neuropsychological functioning following surgery for pediatric low-grade glioma: a prospective longitudinal study. *J Neurosurg Pediatr*. 2020;25(3):251-9. Disponible en: <https://thejns.org/view/journals/j-neurosurg-pediatr/25/3/article-p251.xml>

Conflicto de intereses

Los autores declaran que no tienen conflicto de intereses.



Este material es publicado según los términos de la Licencia Creative Commons Atribución–NoComercial 4.0. Se permite el uso, distribución y reproducción no comerciales y sin restricciones en cualquier medio, siempre que sea debidamente citada la fuente primaria de publicación.